



REPUBLIC OF SOUTH AFRICA
REPÚBLICA DA ÁFRICA DO SUL

DEPARTMENT OF IMMIGRATION
DEPARTAMENTO DE IMIGRAÇÃO

RADIOLOGICAL REPORT RELATÓRIO RADIOLÓGICO

NOTE:

NOTE:

- (1) A radiological report of the chest is required of every prospective immigrants of 12 years and over.
É necessário um relatório radiológico do tórax de cada imigrante de 12 anos ou mais, de idade.
- (2) The radiologist must insert the names of the prospective immigrants examined by him in the space provided for that purpose on the form. Unused spaces must be crossed out.
O médico radiologista deve inserir os nomes de todos os imigrantes examinados por ele no espaço para isso reservado no formulário. Todo o espaço que ficar em branco deve ser inutilizado por um traço.
- (3) A separate report is required in respect of every applicant suffering or suspected to be suffering from tuberculosis.
É necessário um relatório em separado de todo o imigrante que sofra ou se suspeite sofrer de tuberculose.

I hereby certify that I have radiologically examined the chest(s) of the following person(s) and that I could find no signs of active pulmonary tuberculosis.

Eu, abaixo assinado, declaro que examinei radiologicamente o tórax da(s) seguinte(s) pessoa(s) e não encontrei sinais de tuberculose pulmonar em actividade:

Name/Nome:

1. JOÃO JOSÉ MENEZES RATO RODRIGUES
2. _____
3. _____
4. _____
5. _____
6. _____
7. _____
8. _____

Official stamp and address of Radiologist/Hospital
Carimbo oficial e direcção do Radiologista/Hospital

João Manuel Vilaça
Radiologist/Radiologista

Date/Data

16/11/2010

Hospício - Hospitais Portugueses, SA
Rua D. Manuel I n.º 187 - 4490-592 Póvoa de Varzim



ESPÍRITO SANTO SAÚDE

Exmo(a). Sr(a).
Joao Jose Moreira Rato Rodrigues
9755208



Médico Assistente: Médico Exterior
Especialidade: Serviço Externo
Exame: Rx
Região/ Órgão: Tórax
Data da realização do exame: 2010-10-19

Relatório:

Pulmões normoexpandidos, de transparência normal.
Seios costofrénicos livres.
Mediastino centrado.
Área cardíaca normal.

Conclusão:

Exame radiográfico dentro da normalidade.

Com os melhores cumprimentos,



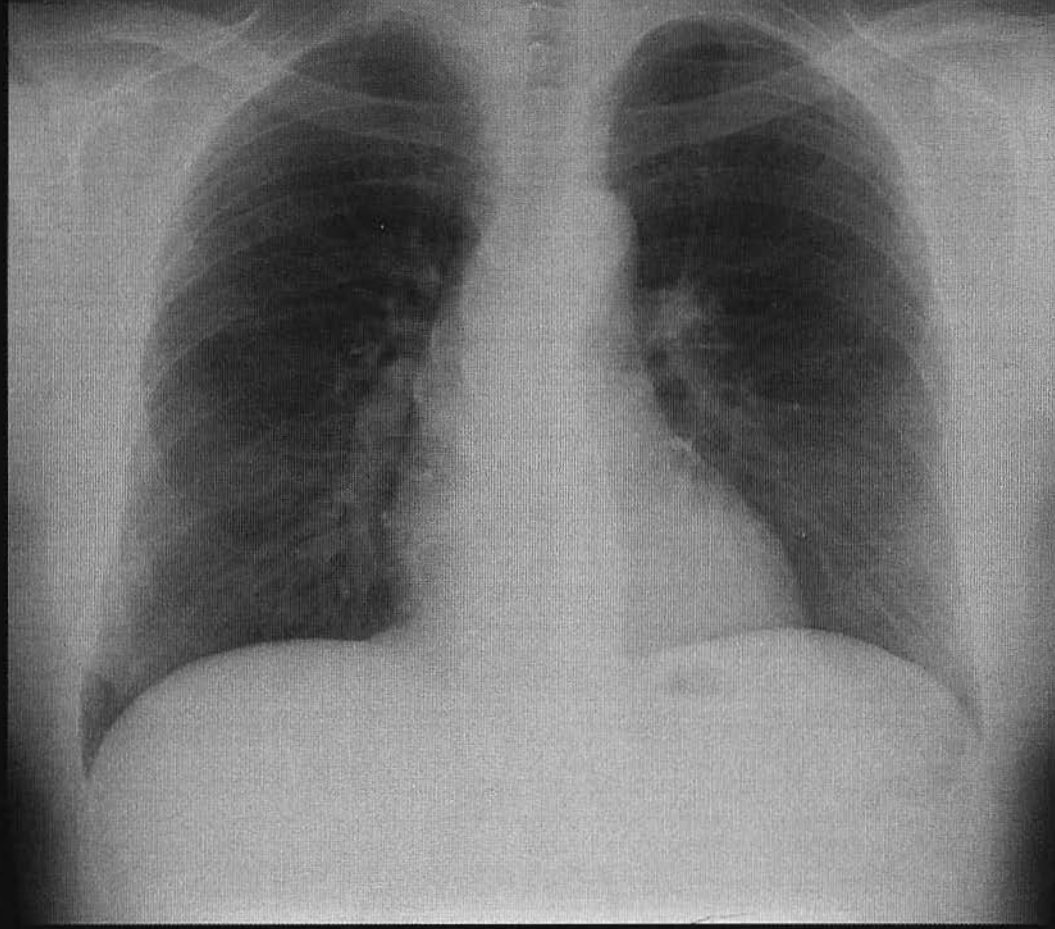
Jorge Villar

Médico(a) Radiologista

ME/JV

CL IPOVOA

47052567 00200 170



1.0E#1.6+0.05MCR0.2AB0.4

TORAX, PA

2.3382010*1.0 PA

AA

CHEST PA

9755208

RODRIGUES JOAO JOSE [O]

EXP: 19.10.2010 [18:03] SC:67%

RT-01